



**SURGICAL TREATMENT AND DIAGNOSTICS OF DAMAGE TO THE
MAIN BILY DUCTS**

<https://doi.org/10.5281/zenodo.10277797>

Khamidov Obid Abdurakhmanovich
Nurmurzaev Zafar Narbay ugli
Khamidova Ziyoda Abduvakhobovna
Samarkand State Medical University

**ХИРУРГИЧЕСКИЙ ЛЕЧЕНИЯ И ДИАГНОСТИКА ПОВРЕЖДЕНИЙ
МАГИСТРАЛЬНЫХ ЖЕЛЧНЫХ ПРОТОКОВ**

Хамидов Обид Абдурахманович
Нурмурзаев Зафар Нарбай угли
Хамидова Зиёда Абдувахобовна
Самаркандский государственный медицинский университет

РЕЗЮМЕ

Проанализированы результаты хирургического лечения 103 больных со «свежими» повреждениями МЖП. Основной операцией при полном пересечении и иссечении МЖП является ГепЕА по Ру, что выполнен 67 больным с хорошими отдаленными результатами в 97,01%. Формирование ББА при полном пересечении протока во всех случаях завершилась стриктурой. Восстановительная операция показана только при парциальном повреждении протока. ГепДА также отрицательно сказалась на результатах лечения. Осложнения в ближайшем послеоперационном периоде 17,5%, в отдаленном – 33,9%. Повторные оперативные вмешательства выполнены 32,03% больным, летальность 5,8%.

Ключевые слова

Желчные протоки, ятрогенные повреждения, восстановительные и реконструктивные операции.

Актуальность исследования. В последние два десятилетия во многих странах мира, в том числе и в Узбекистане увеличилась частота заболеваний желчевыводящих путей. Соответственно, и количество операций на них. Так, в США ежегодно выполняют около 700 000 холецистэктомий (ХЭ), в России - более 100 000, в Узбекистане - около 10 000 [5, 7, 13].



Вместе с тем, заметно повысилась частота и тяжесть повреждений желчных протоков и составляют 0,2 - 1,9% [2, 4, 7, 8, 9, 11, 14, 16]. Авторы, занимающиеся данной проблемой, отмечают, что внедрение лапароскопической холецистэктомии повлекло за собой заметное увеличение частоты и тяжести повреждений желчных протоков. Принимая среднюю частоту травм магистральных желчных протоков (МЖП) за 0,5 - 1% в Узбекистане от подобного осложнения страдают от 50 до 100 человек в год.

Лечение травмы желчных протоков исключительно сложно, требует дорогостоящих лечебно-диагностических манипуляций, приводит к серьезной инвалидизации больных. Летальность составляет 8-17%, осложнения при операциях возникают до 47% случаев, развитие посттравматических стриктур желчных протоков - до 35-55% [1, 3, 6, 10, 12, 15, 17].

Важное значение в исходе лечения имеют сроки выявления повреждений МЖП. Различают «свежие» повреждения и посттравматические рубцовые стриктуры желчных протоков и билиодигестивных анастомозов. «Свежие» повреждения делятся на диагностированные на операционном столе и выявленные в раннем послеоперационном периоде.

Результаты исследований, в том числе и в Узбекистане, показывают, что только в 30% случаев ятрогенные повреждения желчных протоков распознают во время операции, до 50% повреждений диагностируют в послеоперационном периоде на фоне развития перитонита, быстро нарастающей механической желтухи или желчеистечения по дренажу. Более 15% больных умирают от прогрессирующего перитонита, нарастающей желтухи или других, своевременно не распознанных, послеоперационных осложнений.

Для здравоохранения нашей Республики крайне актуален анализ частоты и причин неудовлетворительных результатов оперативных вмешательств на желчевыводящих путях. Кроме того практическим хирургам чрезвычайно важна разработка алгоритма действий при «свежих» повреждениях желчных протоков.

Цель исследования: оптимизация хирургического лечения «свежих» повреждений магистральных желчных протоков.

Материал исследования. Проведен анализ результатов хирургического лечения 103 больных со «свежими» повреждениями МЖП в период 2000 - 2010 гг. В наших собственных наблюдениях повреждения МЖП отмечены у 38 (0,58%) больных на 6521 холецистэктомий, 65 пациентов поступили из других стационаров со «свежими» повреждениями МЖП.

У 78 больных было пересечение (9), иссечение (38) и иссечение с лигированием проксимальной культи гепатикохоледоха (31), у 11 – пристеночное краевое ранение, у 14 – клипирование или лигирование без пересечения протока. Локализация повреждения: общий желчный проток (ОЖП) – у 14 больных, общий печеночный проток (ОПП) – у 48, ОПП и область бифуркации – у 31, ОПП с разрушением конfluence – у 10. Характер и локализация повреждения представлены в табл. 1.

Характер / Локализация	Краевое повреждение	Пересечение	Иссечение	Иссечение и лигирование	Клипирование или лигирование без пересечения	Всего
+2	8	5	1	4	5	24
+1	2	4	12	7	3	38
0	1	1	8	4	5	18
-1	-	1	10	3	0	13
-2	-	1	7	3	0	10
Всего	11	9	38	31	14	103

У 28 (27,2%) больных повреждения МЖП выявлены интраоперационно. У подавляющего большинства – 75 (72,8%) больных повреждения выявлены в раннем послеоперационном периоде: нарастающую механическую желтуху наблюдали у 34 больных, желчный перитонит – у 20, желчеистечение – у 10 и сочетание двух и более осложнений наблюдали у 11 больных.

При интраоперационном обнаружении повреждений МЖП из 28 больных 17 больным выполнены восстановительные и 11 больным реконструктивные операции.

Пересечение и иссечение желчных протоков.

Этот вид повреждения наблюдали у 18 из 28 больных (64,3%), причем пересечение было у 6 (21,4%) и иссечение у 12 (42,8%) больных. По терминологии стриктур желчных протоков повреждение «+2» (длина сохранившегося проксимального отдела ОПП более 2 см) было у 3 больных, «+1» (длина ОПП 1 см) – 6 больных, «0» – бифуркационное ранение – у 2

больных, «-1» (сохранение свода конфлюэнс ОПП) – у 3 больных и «-2» (конфлюэнс ОПП разрушен) – у 4 больных. Таким образом, у большинства больных имелись высокие повреждения. Повреждения были выявлены интраоперационно по появлению желчи в операционной ране и дополнительных трубчатых структур в удаленном желчном пузыре.

11 больным из этой группы выполнены реконструктивные операции: из них 9 – гепатикоеюноанастомоз (ГепЕА) с выключенной по Ру петлей тонкой кишки и 2 больным наложен ГепДА.

При повреждениях на уровне «+1» , «0» площадку для наложения анастомоза создавали за счет рассечения левого печеночного протока обнажая ее под хилиарной пластинкой (метод Нерр-Сюинауд) (рис. 1).

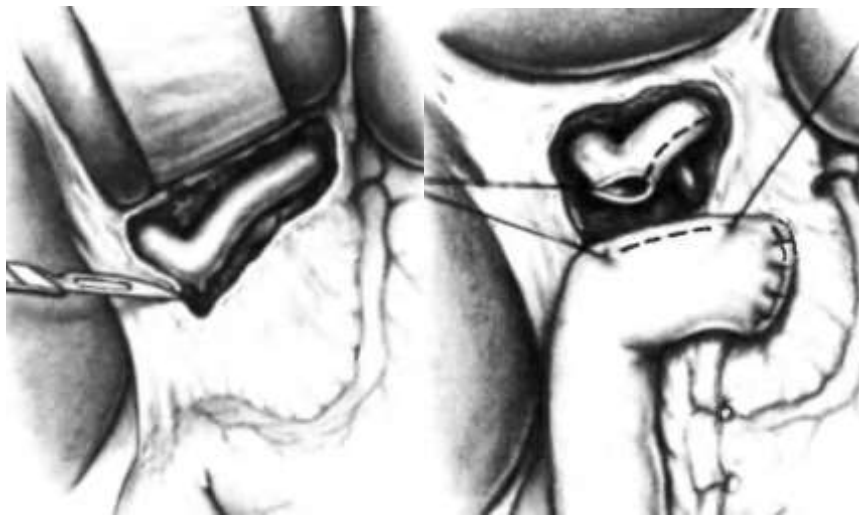


Рис. 1. Обнажение левого печеночного протока под хилиарной пластинкой.

В 4 случаях, когда повреждение происходило с разрушением конфлюэнс (уровень «-2»), чтобы сформировать единый анастомоз с тощей кишкой, площадку создавали за счет параллельного сшивания остатков долевого протоков по их медиальным стенкам, рассекая перегородку между ними (метод Cattell). После того как неоконфлюэнс был сформирован, дополнительно рассекали оба долевого протока, что значительно увеличивало диаметр будущего соустья (рис. 2).

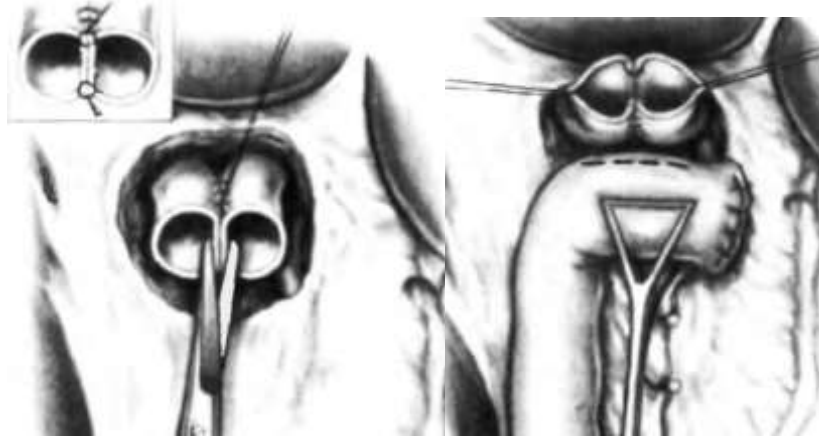

Рис. 2. Этапы формирования неоконфлюенс при повреждении МЖП на уровне «-2».

Несмотря на малый диаметр протоков удалось создать площадку для наложения анастомоза размером от 10 до 25 мм (≤ 15 мм – 3; 16-25 мм – 7; ≥ 25 мм – 1). 2 больным ГепЕА был наложен на транспеченочном каркасном дренаже (ТПКД) по Сейпол-Куриану (рис. 3) из-за узкого диаметра протока.

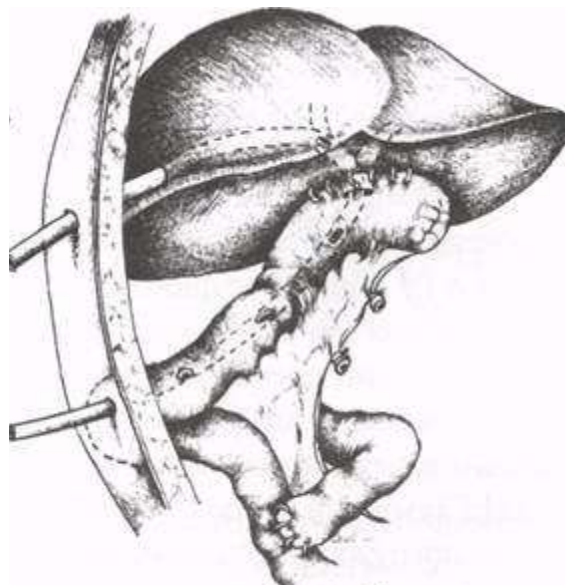


Рис. 3. Гепатикоюностомия на транспеченочном дренаже по Сейпол-Куриан.

Таким образом, применение приемов, отработанных при операциях по поводу стриктур МЖП, позволило наложить относительно широкие прецизионные анастомозы.

Восстановительная операция (ББА) с пересечением (4) и иссечением (3) ОЖП и ОПП была произведена 7 больным.

Краевое ранение гепатикохоледоха.

Краевое ранение наблюдали у 10 (35,7%) больных. У 2 был поврежден ОПП и у 8 – ОЖП. Всем больным произведены восстановительные операции: на стенку протока наложены 2-3 шва (пролен 5/0) на дренаже Кера.

Виды операций больным со «свежими» повреждениями МЖП выявленных интраоперационно представлен в таблице 2.

Таблица 2. Виды операций больным с повреждениями МЖП выявленных

Вид операции	Количество
Ушивание дефекта протока на дренаже Кера	10
ББА	7
ГепДА	2
ГепЕА	9

В раннем послеоперационном периоде повреждения МЖП выявлены у 75 (72,8%) больных, причем пересечение и иссечение у 60 (80%) больных, клипирование или лигирование без пересечения у 14 (18,7%) и краевое повреждение у 1 (1,3%) пациента. Повреждение «+2» было у 13 больных, «+1» – 31, «0» – у 15, «-1» – у 9 и «-2» – у 7 больных.

При обнаружении повреждений без воспалительно-инфильтративных изменений в подпеченочном пространстве и печеночно-почечной недостаточности (ППН) 35 больным операции выполнены одноэтапно.

Из 14 больных с клипированием или лигированием протока 12 больным выполнено снятие клипс или лигатуры и 2 больным наложен ББА. При иссечении ГХ 8 больным наложен ГепЕА, 2 – ГепДА и 10 больным наложен ББА одномоментно. При краевом ранении 1 пациентке произведено ушивание дефекта протока на дренаже Кера.

При наличии перитонита, воспалительно-инфильтративного процесса и ППН вследствие механической желтухи и холангита 40 пациентам первым этапом наружно дренированы желчные протоки, реконструкция выполнена вторым этапом.

В этой группе 3 больных умерли после первой операции из-за запущенного перитонита и полиорганной недостаточности. 1 пациент отказался от второго этапа операции.

После коррекции воспалительно-инфильтративного процесса в брюшной полости и клиники ППН 6 больным был наложен ГепДА и 30 больным наложен ГепЕА, из них 27 анастомоз был наложен на ТПКД: по Прадери-Смиту (2), Сейпол-Куриану (21) и Гальперину (4) (рис. 4,5).

Показанием ТПКД было высокое поражение желчных протоков, узкий диаметр протока.

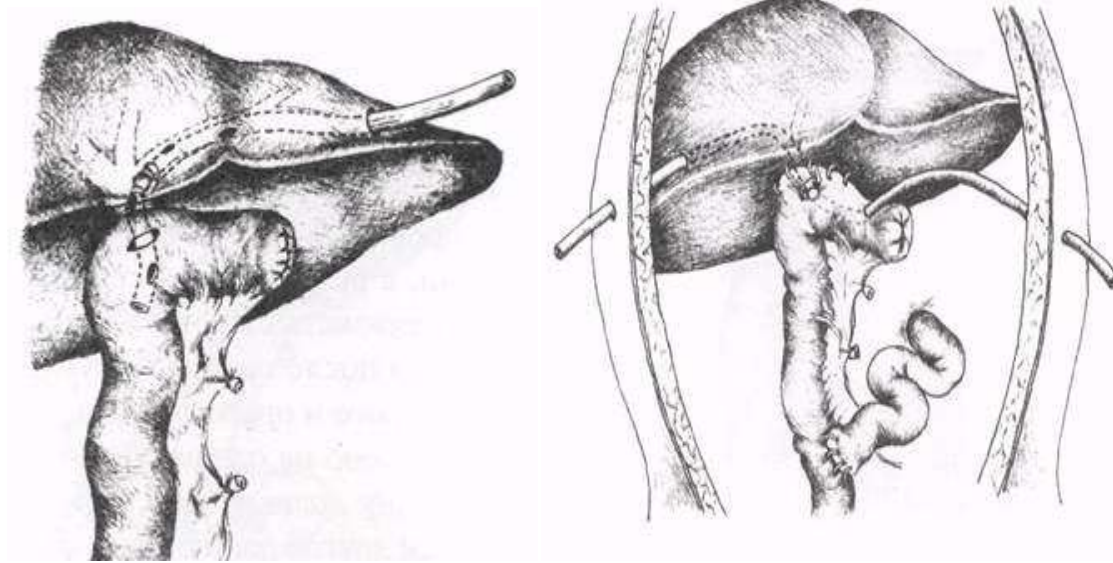


Рис. 4. Гепатикоеюностомия на транспеченочном дренаже по Прадери-Смитту.

Рис. 5. Гепатикоеюностомия на транспеченочном дренаже по Э.И.Гальперину.

Виды операций больным со «свежими» повреждениями МЖП выявленных в раннем послеоперационном периоде представлен в таблице 3.

Таблица 3. Виды операций больным с повреждениями МЖП выявленных в

Вид операции	Количество
Снятие лигатуры или клипс	12
ББА	12
Ушивание дефекта протока на дренаже Кера	1
ГепДА	8
ГепЕА	38
Наружное дренирование желчного протока	4

Результаты.

После коррекции *интраоперационно обнаруженных повреждений МЖП* в ближайшем послеоперационном периоде специфических осложнений не наблюдали. В отдаленном послеоперационном периоде в 35% выявлено рубцовые стриктуры желчных протоков и БДА (табл. 4).

У 7 больных после наложения ББА было выявлено рубцовая стриктура желчных протоков. В отличие от краевого ранения при полном пересечении и иссечении ГХ нарушается аксиллярное кровоснабжение желчного протока, что приводит к рубцовой стриктуре, также анастомоз в этих случаях накладывается с натяжением. Этим больным потребовались повторные вмешательства: 5 больным наложен ГепЕА; 1 – ГепДА (в анамнезе перенесла резекцию желудка по Б-II); 1 – стентирование желчного протока с удовлетворительным результатом лечения.

У больных после наложения ГепДА в отдаленном послеоперационном периоде периодически наблюдали атаки холангита и стриктуру БДА. 1 больной наложен ГепЕА и 1 пациентка периодически принимает сеансы баллонной дилатации и диатерморасширения области анастомоза.

После наложения ГепЕА из 9 больных у 1 больного наблюдали стриктуру анастомоза. Ему выполнено антеградное бужирование с удовлетворительным результатом лечения.

Таблица 4. Отдаленные результаты и виды повторных вмешательств в первой группе больных.

Виды операций	К ол-во	Стри ктура ЖП и БДА	Повторное вмешательство
Ушивание дефекта на дренаже Кера	1 0	-	-
ББА	7	7	5-ГепЕА, 1-ГепДА, 1-стентирование протока
ГепДА	2	2	1-ГепЕА, 1-РЭБВ
ГепЕА	9	1	РЭБВ

Больным с повреждениями МЖП обнаруженных *в раннем послеоперационном периоде* после хирургических вмешательств, специфические осложнения наблюдали в 8% и 33% случаев, соответственно в ближайшем и отдаленном послеоперационном периодах. Летальный исход наблюдали в 6 (8%) случаях: у 2 больных вследствие ОППН, 1 – вследствие острой сердечно-сосудистой недостаточности, 3 – из-за запущенного перитонита и полиорганной недостаточности.

В ближайшем послеоперационном периоде у 5 больных после наложения ГепЕА и ГепДА наблюдали частичную несостоятельность БДА, которая в 4 случаях проявилось желчеистечением и 1 биломой подпеченочной области.



Желчеистечение самостоятельно остановилось на 11-15 сутки после операции, а биллома была дренирована под контролем УЗИ. У 1 больной после наложения ГепЕА в ближайшем послеоперационном периоде наблюдали гемобилию, которая купировалась консервативно (табл.5).

Таблица 5. Виды осложнений в ближайшем послеоперационном периоде во второй группе больных.

Вид осложнения	Кол-во	%
Перитонит	3 (3 летальный исход)	4
Печеночная недостаточность	4 (2 летальный исход)	5,33
Сердечно - сосудистая недостаточность	1 (летальный исход)	1,33
Гемобилия	1	1,33
Нагноение раны	4	5,33
Частичная несостоятельность БДА	5	
Из них наружное желчеистечение	4	6,67
биллома	1	
Всего	18	24
<i>Из них летальный исход</i>	6	8

У 15 больных после восстановительных операций в отдаленном послеоперационном периоде развилась рубцовая стриктура желчного протока и им потребовались повторные вмешательства: 12 больным наложен ГепЕА; 1 пациенту ГепДА, 2 - стентирование желчного протока. Из этой группы больной после наложения ГепДА, периодически принимает курсы рентген эндобилирного вмешательства (РЭБВ) из-за рецидивирующего холангита и стеноза ГепДА.

Все 7 больных с ГепДА подверглись повторным вмешательствам: 2 больным выполнено разобщение ГепДА и наложен ГепЕА, 5 больных периодически получают сеансы РЭБВ.

У 3 больных после наложения ГепЕА наблюдали стеноз БДА. 1 больному повторно выполнено ГепЕА и 2 периодически получают консервативную терапию (табл.6).

Таблица 6. Отдаленные результаты и виды повторных вмешательств во второй группе больных.

Виды операций	К ол-во	Стрикт ура ЖП и БДА	Повторные вмешательства
Снятие лигатуры или клипс	12	5	ГепЕА
ББА	12	10	7- ГепЕА, 2 - стент, 1-ГепДА (РЭБВ)
Ушивание дефекта на дренаже Кера	1	-	-
ГепДА	8	7	2 - ГепЕА, 5 - РЭБВ
ГепЕА	38	3	1 - ГепЕА, 2 - консервативная терапия
Наружное дренирование желчного протока	4	-	-
Всего	75	25	15- ГепЕА, 2 - стент, 1-ГепДА (РЭБВ), 5 - РЭБВ, 2 - консервативная терапия

Всего в ближайшем послеоперационном периоде осложнения развились у 18 (17,5%) больных. В отдаленном периоде неудовлетворительный результат (развитие стеноза) наблюдали у 35 (33,9%) больных: у 13 (37,14%) и 22 (62,86%), соответственно после реконструктивных и восстановительных операций. Повторные оперативные вмешательства потребовались 33 (32,03%) больным.

Заключение. За последние годы количество холецистэктомий заметно возросло и большую их часть выполняют лапароскопическим методом (по нашим данным - более 80%). Возросло и число повреждений МЖП, причем эти повреждения отличаются особой тяжестью, поскольку к высокой бифуркационной механической травме, добавляется термическое воздействие на стенку протока.

Лучшие результаты получены у больных, где операции выполняли при интраоперационном обнаружении травм МЖП (у 84,3% пациентов). Но к сожалению, интраоперационное выявление повреждений МЖП было в 27,2% случаев. У значительной части больных повреждения желчных протоков диагностируются поздно (по нашим данным - у 72,8%), после развития желчного перитонита или механической желтухи. Из-за этого большинству больных приходилось первым этапом вынужденно выполнять наружное



дренирование желчных протоков, упуская возможность нормализации желчеоттока сразу после травмы.

Мы считаем, что при выявлении повреждения МЖП в ближайшем послеоперационном периоде на фоне перитонита, подпеченочного абсцесса, желчеистечения на первом этапе целесообразно ограничиться наружным дренированием желчных путей. Реконструктивную операцию желательно выполнить после стихания воспалительно-инфильтративного процесса через 2-3 мес. Эта тактика оправдала себя у 30 (73,1%) больных этой группы.

Наш опыт показал, что основной операцией при полном пересечении и иссечении МЖП является ГепЕА по Ру: хороший отдаленный результат получен у 97,01% больных. ГепЕА без каркасного дренирования значительно сокращает сроки лечения больных, однако метод Нерр - Couinaud нам удалось применить только у 11 пациентов этой группы. Особенность этой операции заключается в выделении левого печеночного протока у места его слияния с правым протоком под портальной пластинкой. Это дает возможность выделять протоки вне рубцовых тканей и накладывать анастомоз шириной до 2-3 см, главным образом, за счет левого печеночного протока, избегая обременительного для пациента длительного (до 1,5-2 лет) дренирования зоны анастомоза.

Восстановительная операция показана только при парциальном краевом повреждении протока. У 11 пациентов данной группы, ушивая дефект протока на дренаже Кера, мы добились удовлетворительного результата. При ранении протока, в отличие от полного его пересечения, хорошие результаты объясняются тем, что целостность узкой задней стенки протока обеспечивает достаточное ее кровоснабжение.

Формирование ББА при пересечении и иссечении протока во всех 17 наблюдениях завершилась формированием рубцовой стриктуры: 14 больным проведены реконструктивные операции, 3 - эндоскопическое стентирование. Наш, пока небольшой, опыт эндобилиарного стентирования позволяет положительно оценить этот метод.

Операции, при которых формировали соустье поврежденного протока с двенадцатиперстной кишкой, отрицательно сказывались на результатах лечения. У этих больных развивались хронический холангит и стеноз БДА, что потребовало в 2 случаях повторных реконструктивных операций и в 9 - эндоскопического вмешательства.



СПИСОК ЛИТЕРАТУРЫ:

1. Abdurakhmanov D. S., Khaidarova L. O. Quality of life of patients who underwent echinococcectomy from the liver //Science and education issues. – 2020. – Т. 31. – С. 81.
2. Akhmedov B. A. et al. Surgical approach to the treatment of patients with posttraumatic scar structures of the main bile ducts //VOLGAMEDSCIENCE. – 2021. – С. 341-342.
3. Rizaev E. A. et al. Features of Surgical Correction of Complicated Forms of Cholelithiasis in the Elderly and Senile Age //Texas Journal of Medical Science. – 2023. – Т. 18. – С. 17-24.
4. Rizaev E. A. et al. Features of Surgical Correction of Complicated Forms of Cholelithiasis in the Elderly and Senile Age //Texas Journal of Medical Science. – 2023. – Т. 18. – С. 17-24.
5. Rizaev E. A. et al. Surgery of Cholelithiasis in Patients Older Than 60 Years //Texas Journal of Medical Science. – 2023. – Т. 18. – С. 25-29.
6. Shonazarov I. S., Abduraxmanov D. S. Application of preliminary decompression interventions on the bile ducts //Scientific approach to the modern education system. – 2023. – Т. 2. – №. 15. – С. 100-101.
7. Shonazarov I. S., Abduraxmanov D. S. STAGED Surgical treatment according to the severity of acute purulent cholangitis //Intellectual education technological solutions and innovative digital tools. – 2023. – Т. 2. – №. 17. – С. 160-160.
8. Shonazarov I. S., Abduraxmanov D. S. Transdrainage sanitation of the biliary tract with anolyte and catholyte solutions of sodium hypochlorite in the treatment of cholangitis //Sustainability of education, socio-economic science theory. – 2023. – Т. 1. – №. 9. – С. 1-2.
9. Абдурахманов Д. Ш. и др. Criteria for choosing surgical treatment of patients with ventral hernias and obesity //International Journal of Pharmaceutical Research. – 2021. – Т. 13. – №. 1. – С. 4057-4066.
10. Абдурахманов Д. Ш. и др. Комплексный хирургический подход больным с вентральной грыжей и морбидным ожирением //ТОМ-1. – 2022. – С. 20.
11. Абдурахманов Д. Ш. и др. Напряженная герниопластика и абдоминопластика у больных с морбидным ожирением //Вестник науки и образования. – С. 3-2.
12. Абдурахманов Д. Ш. и др. Патогенез и иммунный ответ при кардиальном эхинококкозе //Новости образования: исследование в XXI веке. – 2023. – Т. 2. – №. 13. – С. 213-218.



13. Абдурахманов Д. Ш., Олимджонзода Х. Л. Эволюция методов диагностики и хирургического лечения эхинококкоза печени // Достижения науки и образования. – 2020. – №. 16 (70). – С. 70-76.
 14. Абдурахманов Д. Ш., Хайдарова Л. О. Алгоритм ведения больных с эхинококкозом печени // Вопросы науки и образования. – 2020. – №. 41 (125). – С. 92-103.
 15. Абдурахманов Д. Ш., Хайдарова Л. О. Качество жизни больных, перенесших эхинококкэктомия из печени // Вопросы науки и образования. – 2020. – №. 41 (125). – С. 81-91.
 16. Абдурахманов Д. Ш., Хайдарова Л. О. Современные взгляды на патологию эхинококкоза печени // International scientific review of the problems of natural sciences and medicine. – 2020. – С. 44-57.
 17. Абдурахманов Д.Ш., Мардонов Б.А., Давлатов С.С., Абдураимов З.А. Tensioned hernioplasty and abdominoplasty in patients with morbid obesity // Вестник науки и образования № 3 (106). Часть 2. 2021. С. 88-98.
 18. Абдурахманов Д.Ш., Мардонов Б.А., Рахманов К.Э., Давлатов С.С. Clinical evaluation of gernio and abdominoplasty in patients with ventral hernia and morbid obesity // Биомедицина ва амалиёт журнали (№) 2021. С. 211-221.
 19. Абдурахманов Д.Ш., Рахманов К.Э., Давлатов С.С. Ненатяжная герниопластика и абдоминопластика у пациентов с морбидным ожирением // Электронный инновационный вестник №3 – 2021. С. 20-27.
 20. Курбаниязов З. Б., Абдурахманов Д. Ш., Рахманов К. Э. Biliary peritonitis as a complication of chronic calcular cholecystitis // scientific practice: modern and classical research methods» february. – 2021. – Т. 26. – С. 55-68.
 21. Курбаниязов З.Б. Давлатов С.С. Сайинаев Ф.К. Абдурахманов Д.Ш. Возможности ультразвукового исследования при определении выбора хирургической тактики у больных с вентральной грыжей // Биология ва тиббиёт муаммолари. Самарканд, 2021. - №5.1 (131). - С. 48-49.
 22. Курбаниязов З.Б., Абдурахманов Д.Ш., Давлатов С.С. Критерии выбора хирургического лечения больных с вентральными грыжами и ожирением // Методические рекомендации. Самарканд, 2021. 36 с.
- Курбаниязов З.Б., Абдурахманов Д.Ш., Давлатов С.С. Технические аспекты герниоаллопластики при вентральных грыжах у больных