



**DIAPEUTIC METHODS FOR STUDYING ECHINOCOCCETOMY
FROM THE LIVER**

<https://doi.org/10.5281/zenodo.10277832>

Nurmurzaev Zafar Narbai ugli

Narzikulova Gullola Saidkasimovna

Samarkand State Medical Institute, Republic of Uzbekistan, Samarkand

**ДИАПЕВТИЧЕСКИЕ МЕТОДЫ ИССЛЕДОВАНИЯ
ЭХИНОКОККЭКТОМИИ ИЗ ПЕЧЕНИ**

Нурмурзаев Зафар Нарбай угли, Нарзикулова Гуллола

Саидкосимовна

*Самаркандский государственный медицинский институт, Республика
Узбекистан, г. Самарканд*

РЕЗЮМЕ

В основу исследования включены результаты хирургического лечения 71 больного эхинококкозом печени. Всем больным произведена идеальная эхинококкэктомия или тотальная перицистэктомия. Применение ультразвукового диссектора аспиратора SONOCA 300 даёт возможность шире использовать радикальные современные методы хирургических вмешательств при эхинококкозе печени, выполнять их бескровно, с хорошим окончательным гемо- и холестазом при минимальном травмировании тканей в зоне воздействия. Оно позволяет сократить длительность операции, уменьшить кровопотерю, произвести эффективную антипаразитарную обработку стенок кисты, обеспечить надёжный гемо- и холестаз после травматичных вмешательств. В конечном итоге это обеспечивает значительное улучшение ближайших результатов хирургического лечения больных эхинококкозом печени и предотвращает рецидивы заболевания.

Ключевые слова

эхинококкоз печени, радикальная эхинококкэктомия, ультразвуковой диссектор аспиратор.

Актуальность исследования. На современном этапе диагностика эхинококкоза печени не представляет значительных трудностей, во многом благодаря появлению методов неинвазивной визуализации, информативность комплексного применения которых достигает 95-100%.

Однако отсутствие настороженности в отношении эхинококкоза способствует поздней диагностике, а, следовательно, увеличению осложненных форм заболевания. В то же время, лечение ЭП является серьезной хирургической проблемой. Наиболее распространенным способом операции остается эхинококкэктомия с различными вариантами ликвидации остаточной полости, которая выполняется в подавляющем большинстве (90,6%) случаев. Вследствие этого коэффициент постоперационной смертности хирургических пациентов в среднем составляет 2,2%, рецидивы после операции наблюдаются 3-54% случаев. В свете вышеизложенного становится очевидной необходимость усовершенствования известных и разработка новых эффективных мер профилактики и лечения этого грозного заболевания.

В современной литературе отсутствует единое мнение в определении понятия, причин, формы и характера рецидива, не достигнут консенсус в вопросах интраоперационной противопаразитарной обработки стенки фиброзной капсулы, крайне недостаточно внимание уделяется роли резидуальных кист, сохраняется настороженность врачей относительно безопасности антипаразитарных лекарственных препаратов.

Цель исследования: Оценить эффективность кавитационного ультразвукового диссектор аспиратора при радикальной эхинококкэктомии с вылущиванием фиброзной капсулы.

Материал и методы исследования. В основу исследования включены результаты хирургического лечения 71 больного эхинококкозом печени. Всем больным произведена идеальная эхинококкэктомия или тотальная перицистэктомия. В зависимости от предпринятых оперативных вмешательств больные были разделены на две группы. В 1-ю группу отнесены 54 (76,0%) больных, оперированных с применением ультразвукового диссектора аспиратора SONOCA 300. Во 2-ю группу вошли 17 (23,9%) больных, им произведена идеальная эхинококкэктомия из печени и тотальная перицистэктомия с применением традиционных инструментов (табл. 1)

Таблица 1. Распределение больных в зависимости от предпринятой операции

Группа больных	Операция	Количество больных (n=71)	
		абс.	%
1 группа	Идеальная ЭЭ из печени с применением SONOCA 300	25	35,2
	Тотальная перицистэктомия с применением	29	40,8

	SONOCA 300		
2 группа	Идеальная ЭЭ из печени с применением монополярного коагулятора	2	2,8
	Тотальная перицитэктомия с применением монополярного коагулятора	15	21,1
Всего:		71	100

До 2020 года радикальные операции такие как идеальную эхинококкэктомию и тотальную перицитэктомию после открытых операций выполняли с помощью монополярного коагулятора. При этом операция длилась обильной кровопотерей и неудовлетворительными результатами в послеоперационном периоде.

Учитывая эти обстоятельства с 2020 года радикальные операции выполнялись при помощи кавитационного ультразвукового диссектора аспиратора SONOCA 300 (рис. 1).



Рис. 1. Кавитационный ультразвуковой диссектор аспиратор – SONOCA 300 (фирма Söring)

Ультразвуковой диссектор Sonoca 300 позволяет создать на рабочем наконечнике инструмента волну колебания ультразвуковых волн в пределах 25, 35, 55 кГц. В основе работы ультразвукового диссектора – аспиратора Sonoca 300 лежит принцип селективной обработки паренхиматозной ткани ультразвуком. При этом разрушается паренхиматозная ткань и удаляется при помощи отсоса. Разрушение, происходящее под действием кавитации, подача жидкости и аспирация ткани происходят одновременно, благодаря конструктивной особенности рабочего инструмента и аппарата (рис. 2).

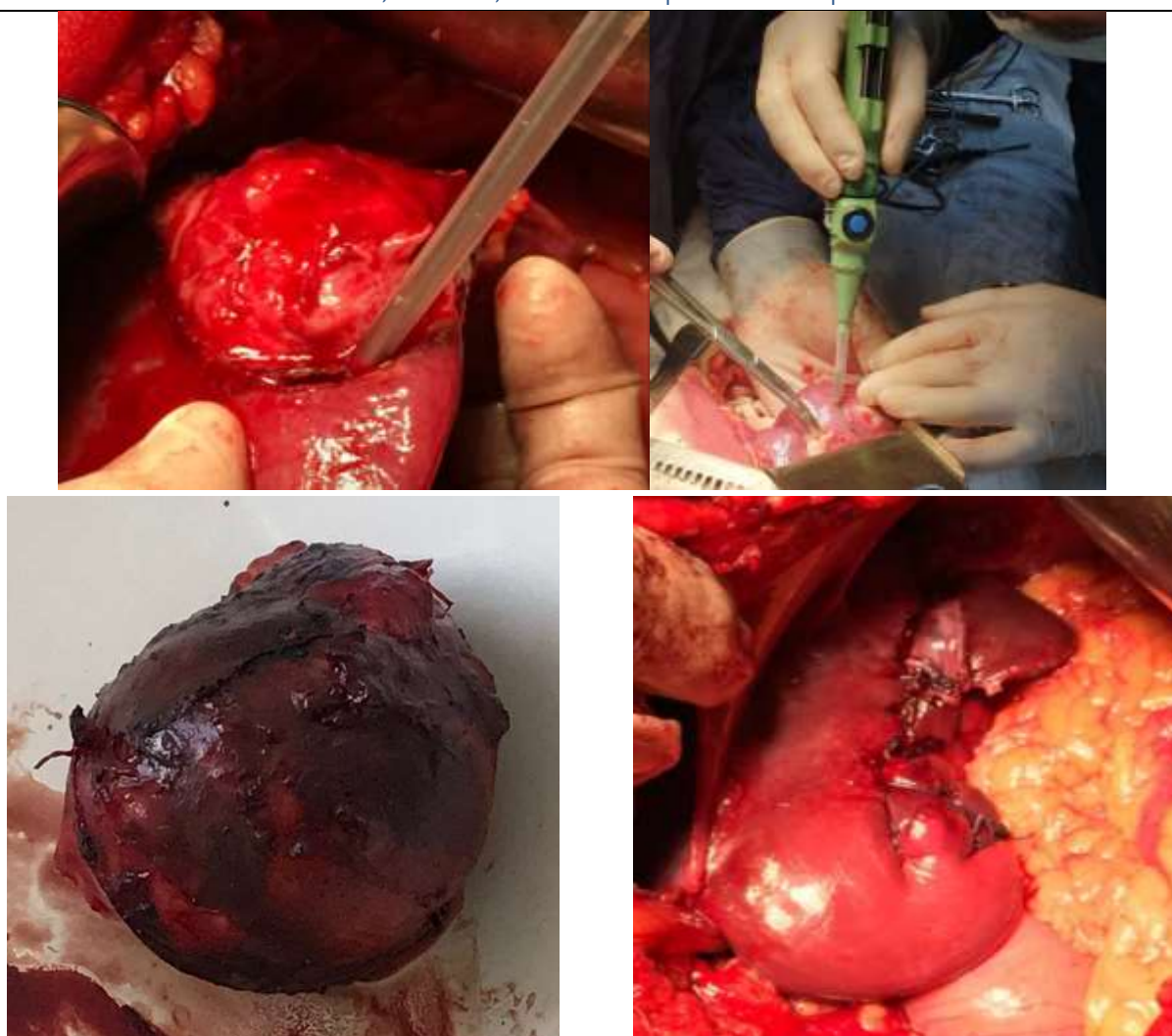


Рис. 2. Вылущивание кисты при помощи ультразвукового диссектор аспиратора – SONOCA 300

При этом трубчатые структуры не разрушаются, они пересекаются после клипирования или перевязывания. Благодаря этому вылущивание кисты в целости проводится с минимальной кровопотерей, с минимальным повреждением здоровой ткани печени и не наблюдается желчеистечение в послеоперационном периоде.

Эффективность ультразвукового диссектора аспиратора в хирургии эхинококкоза печени оценивали по следующим критериям:

- величину интраоперационной кровопотери;
- количество и характер содержимого жидкости по контрольным дренажам;

Для определения зависимости величины операционной кровопотери от использованных методов хирургических вмешательств, сравнивались средние

величины интраоперационной кровопотери при хирургических вмешательствах различного объёма у больных вышеназванных групп.

Средняя величина операционной кровопотери при использовании монополярного коагулятора при идеальной эхинококкэктомии составила $303,4 \pm 18,85$ мл (2-я группа). При использовании ультразвукового диссектора аспиратора SONOCA 300 при вылуцивании кисты с фиброзной капсулой операционная кровопотеря была минимальной и снизилась почти в 5 раз (1-я группа).

Одним из критериев сравнительной оценки травматичности операции, качества достигаемого гемо- и холестаза, выбрано количество и характер отделяемого из брюшной полости по дренажам, а также сроки удаления контрольных дренажей. Анализировались данные из историй болезни вышеназванных 71 больного.

После радикальной эхинококкэктомии в сравниваемых группах значительно хороший результат наблюдали у больных с применением SONOCA 300. При анализе характера отделяемого из брюшной полости по дренажам в послеоперационном периоде у 3 (4,2%) больных после традиционного радикального вмешательства наблюдали геморрагию до 300 мл.

Во всех случаях геморрагия купировалась консервативно, релапаротомия не потребовалась. Ещё у 4 (5,6%) больных наблюдали желчеистечение, также при динамическом наблюдении желчеистечение остановилось на 9-12 сутки (табл. 2.).

В наших наблюдениях контрольные дренажи удалены в течение первых трёх суток после операции у 34 (62,9%) пациентов 1-ой группы и 2 (11,8%) пациентов 2-ой группы. У 4 (23,5%) больных 2-группы дренажи удалены позже 5 суток (табл. 3).

Таблица 2. Характер отделяемого из брюшной полости по дренажам в послеоперационном периоде

Характер отделяемого	Группа 1, n=54		Группа 2, n=17		Всего, n=71	
	аб с.	%	аб с.	%	а бс.	%
Серозная	20	37, 0	1	5,9	2 1	2 9,6
Серозно-геморрагическая	34	63, 0	9	52, 9	4 3	6 0,6
геморрагия	-	-	3	17, 6	3	4 ,2



желчеистечение	-	-	4	5	23,	4	5	,6
----------------	---	---	---	---	-----	---	---	----

Сроки	Группа 1, n=54		Группа 2, n=17	
	абс.	%	абс.	%
1- сут	-	-	-	-
2- сут	34	62,9	2	11,8
3- сут	18	33,3	1	5,9
4- сут	2	3,7	3	17,6
5 сут	-	-	7	41,2
> 5-сут	-	-	4	23,5

Выводы. Таким образом, применение ультразвукового диссектора аспиратора SONOCA 300 даёт возможность шире использовать радикальные современные методы хирургических вмешательств при эхинококкозе печени, при этом разрушается и аспирируется перикистозная паренхима, что сводит к нулю вероятность оставления в этой зоне зародышевых элементов эхинококковой кисты. Кроме того, такие высокие технологии, как ультразвуковой диссектор даёт возможность выполнять радикальную эхинококкэктомию бескровно, с хорошим окончательным гемо- и холестазом при минимальном травмировании тканей в зоне воздействия. Оно позволяет сократить длительность операции, уменьшить кровопотерю, произвести эффективную антипаразитарную обработку стенок кисты. В конечном итоге это обеспечивает значительное улучшение ближайших результатов хирургического лечения больных эхинококкозом печени и предотвращает рецидивы заболевания.

ЛИТЕРАТУРА:

1. Абдурахманов Д. Ш., Олимджонзода Х. Л. Эволюция методов диагностики и хирургического лечения эхинококкоза печени //Достижения науки и образования. – 2020. – №. 16 (70). – С. 70-76.
2. Абдурахманов Д. Ш., Хайдарова Л. О. Алгоритм ведения больных с эхинококкозом печени //Вопросы науки и образования. – 2020. – №. 41 (125). – С. 92-103.
3. Абдурахманов Д. Ш., Хайдарова Л. О. Качество жизни больных, перенесших эхинококкэктомию из печени //Вопросы науки и образования. – 2020. – №. 41 (125). – С. 81-91.



4. Абдурахманов Д. Ш., Хайдарова Л. О. Современные взгляды на патологию эхинококкоза печени //international scientific review of the problems of natural sciences and medicine. – 2020. – С. 44-57.
5. Ризаев Ж.А., Курбаниязов З.Б., Рахманов К.Э., Махрамкулов З.М. Выбор хирургической тактики в зависимости от дооперационной топоческой диагностики эхинококкоза печени // Биология ва тиббиёт муаммолари, 2021, №5.1 (131) С. 117-119.
6. Ризаев Ж.А., Курбаниязов З.Б., Рахманов К.Э., Махрамкулов З.М. Оптимизация диагностики различных морфологических форм эхинококкоза печени // Биология ва тиббиёт муаммолари, 2021, №5.1 (131) С. 120-124.
7. Султанова Р. С. и др. Причины рецидива абдоминального эхинококкоза и его профилактика // Астраханский медицинский журнал. – 2016. – Т. 11. – №. 3. – С. 125-130.