SIR Publishers
CENTER FOR INTERNATIONAL SCIENTIFIC PUBLICATIONS
JOURNAL OF APPLIED MEDICAL SCIENCES
ISSN(Online): 2984-6730
SJIF Impact Factor | (2024): 6.515 |
Volume-7, Issue-10, Published | 20-10-2024 |

БОЛАЛАРДА ТИРСАК БЎҒИМИ ШИКАСТЛАНИШЛАРДАН КЕЙИН КУЗАТИЛАДИГАН КОНТРАКТУРАЛАР ВА ДЕФОРМАЦИЯЛАРНИ РЕАБИЛИТАЦИСИ.

https://doi.org/10.5281/zenodo.14050990

Темуров Алишер Акмалжон ўғли
Кафедра ассистенти,
Дониёров Жамолиддин Бахтиёр ўғли
Клиник ординатор,
Турғунбоев Мираббос Уйғун ўғли
Клиник ординатор,
Мусурмонов Урол Фозил ўғли
Клиник ординатор
Самарқанд Давлат тиббиёт Университети

АННОТАЦИЯ

Болалардаги тирсак бўғимининг жароҳатлари таянч-ҳаракат аъзолари барча шикастланишларнинг 40% дан 50% гача ташкил этади (Тер-Егназаров Г.М., Миранов С.П. 2000, Стужина В.Т., 1997, Корзынков П.А. 2015).Бу турдаги жароҳатларни ташхислаш ва даволашнинг замонавий усулларини қўлланилишига қарамасдан, қониқарсиз натижалар улуши нисбатан юқорилигача қолмоқда 16-20% (Меркулов В.Н., Стужина В.Т., 2014, Богданов А.В., Жобин Г.И., 2016). Бугунги кунда кўпгина муаммолар комбинациялаштирилган операция усулида ҳамда Илизаров аппаратида фиксация қўллаш усулларини кенг қўлламоқдалар. Лекин даволашнинг ўзоқ натижалари таҳлил қилинганда яхши натижалар 70,2% кузатилган (Ф.И. Горня 2011). А.Е. Лоскутов (2011) маълумотларига кура консерватив ва оператив даволащдан кейин кузатиладиган бирламчи ногиронлик улуши камаётганлиги йўқ.

Калит сўзлар

Посттравматик деформациялар, контрактура, нотўғри битишлар, остеотомия.

Материал ва текшириш усуллари. Мазкур тадқиқотлар 59 та бемор болаларда даволаш натижаларини таҳлил қилишга асосланган. Беморлар 4 ёшдан 11 ёшгача бўлиб уларнинг барчасида елка суяги дистал охири шикастланишларидан даволангандан сўнг контрактуралар билан

асоратланиб РТОИАТМ Самарқанд филиали болалар травматологияси бўлимида 2022-2024-йиллар давомида даволанган.

Кузатувимиздаги 59 та беморнинг 37 таси (62,7%) ўғил, 22 таси (37,3%) қиз болалар. Тирсак бўғимининг посттравматик деформацияларига: елка суягининг дўнглараро, дўнглар устидан синиб варусли ва вальгусли деформацялари ҳамда контрактуралар кузатилган.

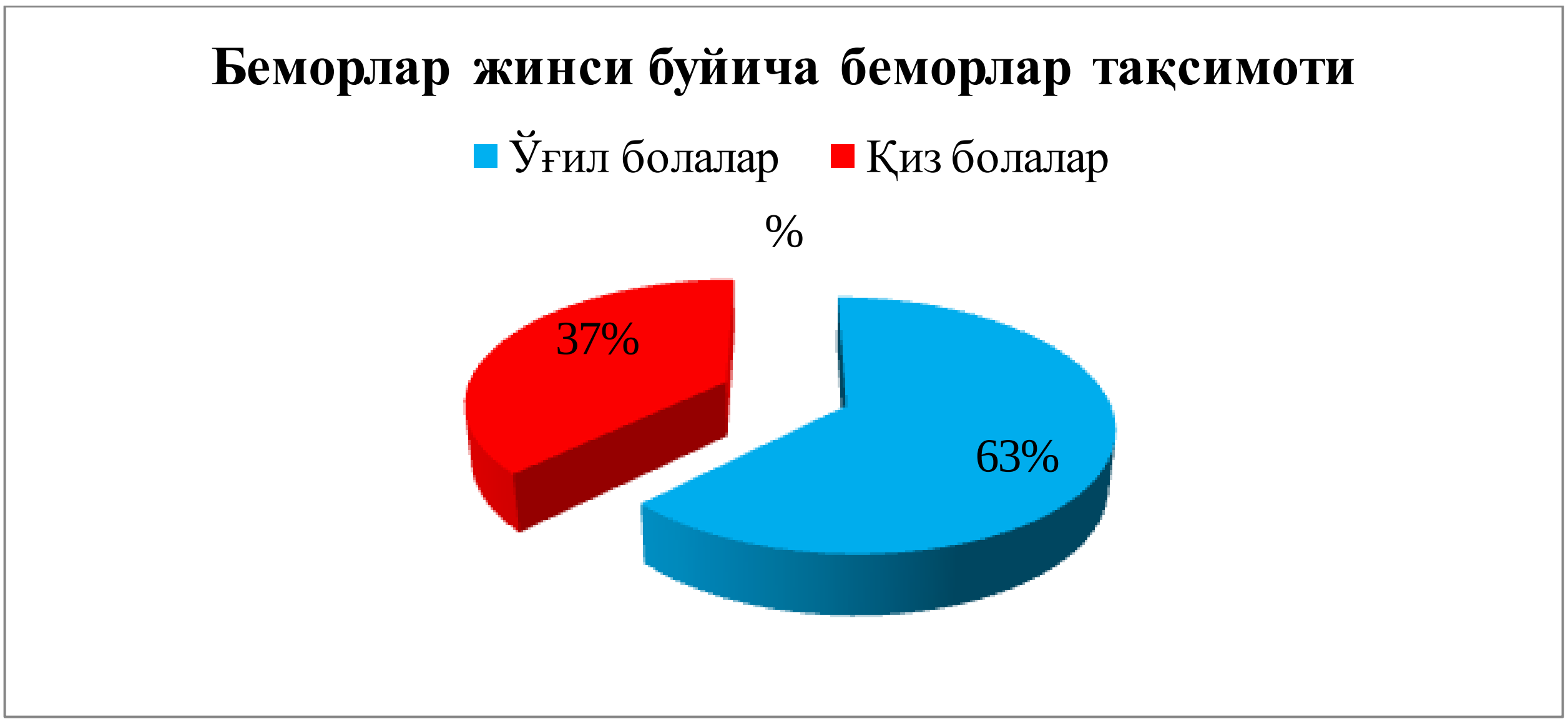

Деформация	Дўнглар устидан синиб нотўғри битиши	Дўнглараро синиб нотўғри битиши	Дўнг бошчаси синиб нотўғри битишлар
Валгусли деформация	**3**	**6**	**4**
Варусли деформация	**12**	**24**	**3**
Оссификатли контрактура	**0**	**5**	**2**

Бунда тирсак бўғими дўнглар устидан нотўғри синишлардан кейинги варусли қийшайиш 12 нафар болада, валгусли қийшайиш эса 3 та беморда аниқланди.

Дўнглар аро нотўғри битишлардан кейинги варусли қийшайиш 24та, валгусли деформация-6та ва оссификатли контрактура 5 нафар беморда кузатилди.

Тирсак бўғими дўнг бошчаси синиб нотўғри битишларидан кейинги валгусли 3та, варусли дефомация -4 ва оссификатли контрактура 2 та беморда кўриб чиқилди. Ушбу беморланинг асосий қисми жароҳатдан сўнг гипсли боғламда даволанган ва белгиланган даволаш ва реабилитация тавсиялари бўйича даволанган.

JOURNAL OF APPLIED MEDICAL SCIENCES
ISSN(Online): 2984-6730
SJIF Impact Factor | (2024): 6.515 |
Volume-7, Issue-10, Published | 20-10-2024 |

Варусли деформацияни хирургик усулда бартараф этиш Г.А Бамров тадбиқ қилган йўл орқали амалга оширилди.

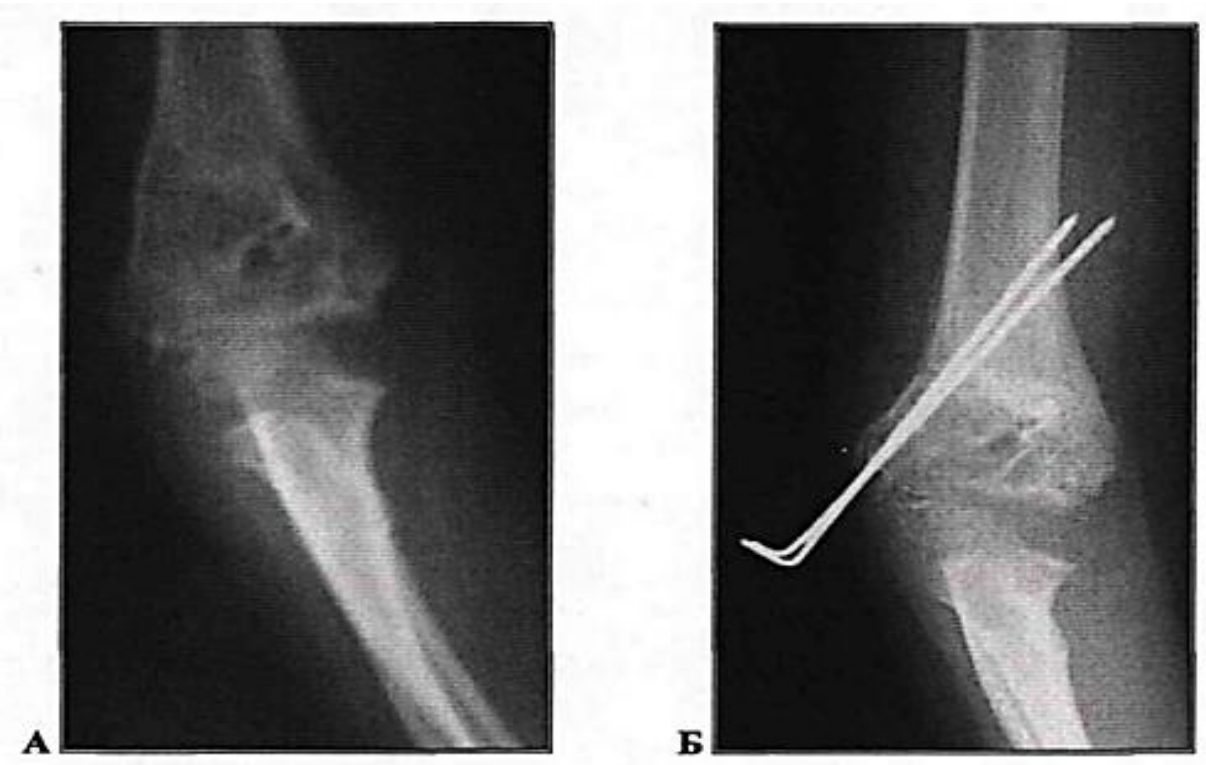

Бемор К.М. 9 ёш ўнг тирсак бўғимининг рентген тасвири.

А-операциягача (ўнг тирсак бўғимининг варусли деформацияси)Б-операциядан бир ярим ой ўтгач;

Вальгусли деформацияни жарроҳлик усулида даволаш ҳам хирургик усулда амалга оширилиб, операциядан кейин қўл бармоқлар учидан елканинг юқори қисмигача тирсак бўғимидан 100-120^{0} букилган ҳолатда гипсли боғлам қўйилади.

Бемор Т.О. 12 ёш. Чап тирсак бўғимининг рентген тасвири:

А-билакнинг вальгусли қийшайиши; Б-елка суяги остеотомия қилингандан сўнг.

Беморларни даволаш босқичининг асосий негизи хисобланган реабилитация чора-тадбирлани операциядан кейин 1 хафтадан сўнг бошланди. Бунда физиотерапия муолажаларидан даволаш мақсадида ультрабинафша нурлар (5 сеанс) УВЧ-даволаш (7-8 сеанс), парафин (ёки озокерит) муолажалари 40^{0} ҳароратда 40 минут давомида 12-15 та муолажа қўлланилди. Натрий хлор, калий йод, лидоза (64 бирликда) гулизол (1 мм) эритмалари билан электрофорез кенг қўлланилди. Шунингдек фонофорез тримол Б билан (6-8 мин.дан) жароҳатланган тирсак бўғим соҳасига

JOURNAL OF APPLIED MEDICAL SCIENCES
ISSN(Online): 2984-6730
SJIF Impact Factor |(2024): 6.515|
Volume-7, Issue-10, Published |20-10-2024|

қўлланилди. Ҳаракат функциясини яхшилаш мақсадида елка ва билак мушакларига магнит-импульсли стимуляция (10 та сеанс) ва елка мушаклари соҳасига электростимуляция (10 сеанс) ҳамда лазер билан даволаш (8-10 сеанс) қўлланилди (10 сеанс).

Функционал даволашнинг биринчи кунларидан елка ва билак мушакларига уқалаш муолажаси қўлланилди. Уқалаш муолажалари бўғим контрактураси характерига кўра индивидуал танланиб қўлланилди. Букувчи контрактураларда елка олд гуруҳ мушакларига бўшашатирувчи массаж, елканинг учбошли мушагига тонусни оширувчи массаж қўлланилди. Ёзувчи контрактурада елканинг учбошли марказига бўшаштирувчи массаж, елка, елка билан мушакларига, елканинг икки бошли мушагига тонусни оширувчи уқалаш муолжалари қўлланилди. Билакдан пронация чекланиб қолганда супинатор мушакларни тонусини оширувчи, пронатор мушакларини бўшаштирувчи уқалаш муолажалари қўлланилди. Билакда пронация ҳаракати чекланганда билакнинг супинаторларини бўшаштирувчи ва пронаторларни стимулловчи массаж муолажалари қўлланилди. Қўл мушакларини уқалаш ҳар куни бир курсга 20-25 муолажа қўлланилиши тавсия қилинди.

Даволаш натижаларини ўзоқ муддатдан сўнг баҳолашнинг ягона келишилган усуллари мавжуд эмас. 1978 йил П.В.Завлялов ва А.М.Шамсиевлар дўнглараро синишларда даволаш натижаларини балларда баҳолаш усуллари таклиф этилган. Тирсак бўғимининг функциясини даволашдан кейин ўзоқ натижаларини объектив баҳолаш учун балларда баҳолаш усули қўлланилди. Баҳолашда бўғим функцияси, деформацияиси ва рентгенологик маълумотлар асос қилиб олинди.

1.Тирсак бўғим функцияси: а) ҳаракатлар амплитудаси 145-120^0 – 4 балл атрофида; б) ҳаракатлар амплитудаси 120-160^0 – 3 балл; в) ҳаракатлар амплитудаси 40^0 – 2 балл.

2.Тирсак бўғим деформациясини баҳолаш: а) деформация йўқ – 4 балл; б) билакнинг варусли ёки вальгусли қийшайиши 10^0 дан кўп эмас – 3 балл; в) билакнинг варусли ёки вальгусли қийшайиши 10^0 дан кўп – 2 балл.

3.Синиқ бўлакларнинг қолдиқ силжиши: а) қолдиқ силжиш йўқ – 4 балл; б) қолдиқ силжиш елка суяк дўнгининг бошчаси билан суяк бошчаси, елка суяк этирози 10 дан кўп силжимаган – 3 балл; в) сагитал ва фронтал текисликларда қолдиқ силжиш 10^0 дан кўп – 2 балл.

4.Бўғим ичи бўлаклари ва елка суяк чуқурчаси облитерапияси: а) елка суяк чуқурчасининг қисман облитерапияси (тўлиб қолиши) – 4 балл; б) елка суяк чуқурчасининг тўлиқ тўлиб қолиши, тўқималар оссификацияси – 3 балл;

в) юмшоқ тўқималар оралиғининг (паракартикулло) оссификацияси ва бўғимнинг тўлиқ бекилиши – 2 балл.

Тирсак бўғимининг ҳолати ҳар бир бўлим бўйича баҳолаб тегишли баллар қўйилади. Анатомик ва функционал баҳолаш асосида бўғим ҳолати объектив баҳоланади. Анатомик ва функционал даволаш натижалари “яхши”, “қониқарли”, “қониқарсиз” баҳоларда баҳоланади. Тирсак бўғимининг посттравматик жароҳатланишлари билан даволаш натижаларининг меъёрий мезонлари жадвалда кўрсатилган.

Болаларда тирсак бўғими посттравматик контрактуралари билан даволанган беморлар тақсимоти

Анатомик натижалар	**Беморлар тақсимоти**			**Жами**	
	I	II	III	абс	%
Яхши	14	19	8	41	69,5
Қониқарли	3	8	6	17	28,8
Қониқарсиз	-	-	1	1	1,7
Жами	17	27	15	59	100

Шундай қилиб тирсак бўғимининг посттравматик деформациялари ва контрактураларини хирургик усулда даволаш жароҳатланган бўғимнинг формаси ва функциясини тикланишга нисбатан ижобий муҳит яратади. Тирсак бўғимини жаррохлик усулида даволангандан сўнг яхши ва қониқарли функционал натижалар 87,4% беморда анатомик яхши ва қониқарли натижалар 84,3% беморда кузатилди.

ХУЛОСАЛАР.

1. Болаларда тирсак бўғимида посттравматик варусли деформацияларни ривожланиш сабаблари: елка суягининг дистал қисмини варусли бурчак остида синиб силжишини тикланмасдан қолиши; дистал бўлакнинг ичкарига буралган силжшини тикланмасдан қолиши бурчакли варусли қийшайишига сабаб бўлади ва бола ўлғайган сари варусли деформация тўғриланмайди. Шунингдек дистал бўлакнинг ёзувчи ва букувчи силжиши хам тикланмайди.

Контрактура ривожланишининг сабаблари: бўғим юзаси тоғай қаватини дегенератив-дистрофик ўзгаришларга, бўғим юзасида чандиқли ўзгаришлар ривожланиши, елка суяги дистал чуқурчасини суякли ва фиброзли тўқималар билан тўлиб қолиши.

Умумий сабаблар: синиб силжиган бўлакларни тикланмай қолиши, чиқишларни ўз вактида тўғриланмаслиги; тиббий кўрсатмаларга биноан операция усули қўлланилмаслиги; бўғим юзасида периартикуляр оссификатлар ривожланиши сабаб бўлади.

JOURNAL OF APPLIED MEDICAL SCIENCES
ISSN(Online): 2984-6730
SJIF Impact Factor | (2024): 6.515 |
Volume-7, Issue-10, Published | 20-10-2024 |

2. Тирсак бўғимида асоратли ўзгаришларга сабаб бўлувчи ҳолатлар: кўп компонентли контракуралар, кўп йўналишли мураккаб деформациялар, сохта бўғимлар, оссификатлар ва артрозларда кузатилади.

3. Тирсак бўғими контрактуралари ва деформацияларида остеотомияга кўрсатмалар: 15^0 дан кўп варусли қийшайишлар, соғлом қўлга нисбатан 15^0 дан кам бўлмаган вальгусли деформациялар; 35^0 дан кўп ёзилган силжишлар; 30^0 дан кўп букилган силжишлар; 30^0 дан кўп елка суяк метофизининг олдинга ёки орқага бўрчак остида силжиши; букишнинг 70^0 - 75^0 га чекланиши; ёзишни 150^0 гача чекланиши, оссификатлар туфайли бўғимда ҳаракатнинг чекланиши.

4. Хирургик даволаш усули бўғимнинг анатомик функционал ҳолатига кўра танланади. Агар контрактура сабаби юзасида ривожланган чандиқли ўзгаришлар бўлса артротомия ва мушакларни ўзгартириш қўлланилади. Бўғим юзалари эпифизида деформация кузатилганда шакллантирувчи резекция қўлланилади. Елка суяги дистал қисмида деформация кузатилганда коррекцияловчи остеотомиялар қўлланилади. Елка суяги дистал қисмидаги чуқурча тўлиб қолганда тешиб ўтган канал шакллантириш самарали бўлади.

5. Болаларда тирсак бўғими контрактураларини комплекс хирургик даволаш беморларда функционал ва анатомик жиҳатидан яхши ва қониқарли натижалар 89,5 ва 82,0% кузатилган.

АДАБИЁТЛАР.

1. Akhundov A.A. Condylar and Supracondylar Fractures of the Humerus in Children. [Chrezmyshchelkovye i nadmyshchelkovye pere-lomy plechevoy kosti u detey]. Baku; 1973: 213-8. (in Russian)

2. Kuznechikhin E.P., Ul'rikh E.V. Surgical Treatment of Children with Diseases and Deformations of the Musculoskeletal System. [Khirur-gicheskoe lechenie detey s zabolevaniyami i deformatsiyami oporno-dvigatel'noy sistemy]. Moscow: Meditsina; 2004: 70-2. (in Russian)

3. Melsin I.I., Afukov I.V., Kotlubayev R.S., Sodiqov N.G., Tarasov N.I. Varusnaya deformatsiya lgotnogo sustava u detey posle neopremennix rotatsionnix smesheniy pri perelomkax distalnogo otdela plechevoy kosti. 2016; 20 (2): 87-91.

4. Merkulov V.N., Stujina V.T., Bogdanov A.V, Jobin G.I. Rekonstruktivnoe lechenie postravmaticheskix lojnix sustavov i defektov dlinnix kostey u detey.2016 210(12)

5. Proshchenko Ya.N. Complex Orthopedic-surgical Treatment of Children with Post-traumatic Deformities and Contractures of the Elbow Joint.

[Kompleksnoe ortopedo-khirurgicheskoe lechenie detey s posttravmaticheskimi deformatsiyami i kontrakturami loktevogo sustava]: Diss. N.; 2008.(3) (in Russian)

6. Kuznechikhin E.P. Surgical Pathology of the Upper Limb in Children. [Khirurgicheskaya patologiya verkhney konechnosti u detey]. Moscow: Binom; 2012: 163-5. (in Russian)

7. Launay, F.; Leet, A.I.; Jacopin, S.; Jouve, J.-L.; Bollini, G.; Sponseller, P.D. Lateral humeral condyle fractures in children: A comparison of two approaches to treatment. J. Pediatr. Orthop. 2004, 24, 385–391

8. Silva, M.; Cooper, S.D. Closed Reduction and Percutaneous Pinning of Displaced Pediatric Lateral Condyle Fractures of the Humerus. J. Pediatr. Orthop. 2015, 35, 661–665

9. Salgueiro, L.; Roocroft, J.H.; Bastrom, T.P.; Edmonds, E.W.; Pennock, A.T.; Upasani, V.V.; Yaszay, B. Rate and Risk Factors for Delayed Healing Following Surgical Treatment of Lateral Condyle Humerus Fractures in Children. J. Pediatr. Orthop. 2017. 37,1–6

10. 2017

11. Urinboev P.U., Davirov Sh.M., Urinbaev I.P. Surgical treatment of nonunion of the lateral humeral condyle in children using combined methods of bone grafting and the Ilizarov fixation. *Genij Ortopedii*. 2024;30(1):46-58.

12. Zav'yalov P. V., Shamsiev A.M. Stale and Old Fractures of the Distal Humerus in Children. [Nesvezhie i zastarelye perelomy distal'nogo otdela plechevoy kosti u detey]. Moscow: Meditsina; 1978: 123-4. (in Russian)